Dulp.

Lane Medical Library

AUS DEM ANATOMISCHEN INSTITUT DER UNIVERSITÄT BASEL

ÜBER HYDATIFORME DEGENERATION DER CHORIONZOTTEN BEI EINER OPERATIV UNTERBROCHENEN GRAVIDITÄT AM ENDE DES ZWEITEN MONATS

INAUGURAL-DISSERTATION

ZUR ERLANGUNG DER DOKTORWÜRDE
DER HOHEN MEDIZINISCHEN FAKULTÄT DER UNIVERSITÄT BASEL

VORGELEGT VON

HEINRICH PETER
PRAKT. ARZT
VON DIETIKON (ZÜRICH)

BUCH- UND KUNSTDRUCKEREI UNION A.-G., SOLOTHURN 1928

Von der medizinischen
Fakultät Basel genehmigt auf Antrag
von Herrn Prof. Dr. med. E. Ludwig
den 9. März 1928

Meinen Eltern

gewidmet

Jeder, der sich mit der Anatomie des Chorions beschäftigt, hat sich mit einem Befunde zu befassen, der ausserordentlich häufig gesehen und beschrieben wurde, aber bis heute noch nicht allgemein einheitlich aufgefasst wird. Wir meinen damit die eigenartigen, unregelmässigen Auftreibungen der Zotten in den ersten Monaten der Schwangerschaft, die von den einen als normal betrachtet werden, während andere darin einen pathologischen Zustand erblicken, der zur Blasenmole nähere oder entferntere Beziehungen besitzt und deshalb in neuerer Zeit mit dem Namen der hydatiformen Degeneration der Chorionzotten belegt worden ist. Zweifellos hat die Unstimmigkeit einen doppelten Grund. Einerseits weisen junge Chorionzotten tatsächlich plumpere Formen auf, als ältere, und anderseits sind alle denkbaren Uebergänge zwischen sicher normalen und sicher kranken Zotten an einem und demselben Chorion beieinander zu finden, so dass eine objektive Grenze schlechterdings nicht existiert. Dabei ist es möglich, dass das Chorion im Ganzen verdächtig aussieht, oder dass nur einzelne eventuell ganz zirkumskripte Stellen mehr oder minder deutliche Anzeichen der Degeneration aufweisen. Dazu kommt, dass das Material an dem wir das Chorion studieren, zum grössten Teil von mehr oder weniger spontanen, also langsam verlaufenden Aborten herstammt, deren Gewebe allmählich abgestorben sind. Nekrobiotische Prozesse aller Art trüben nicht nur das

histologische Bild, sondern alterieren auch gröbere, an der Grenze zwischen den makroskopischen und dem mikroskopischen stehenden Strukturen. Die Einflüsse, die durch solche akzessorische Momente auf die Eihäute ausgeübt werden, entziehen sich der Kontrolle und verstärken das Moment der Unsicherheit in jedem einzelnen Falle.

Nach dem Gesagten erscheint es wünschenswert, das Augenmerk bei operativ gewonnenen und lebend konservierten Graviditäten auf Veränderungen im Sinne der hydatiformen Degeneration zu richten. Sie treten, wenn vorhanden, in solchen Fällen reiner als je zu Tage und erlauben deshalb sichere Schlüsse zu ziehen. Es wird sich bei fortschreitender Vermehrung der untersuchten Objekte zeigen, wie weitgehend und wie ausgedehnt die Erkrankung sein kann, ohne die Entwicklung des Fetus zu beeinträchtigen. Ferner werden sich die spezifischen von nekrobiotischen und postmortalen Veränderungen scheiden lassen. Das Bild der Erkrankung wird schärfer und detailreicher hervortreten und die allerersten Veränderungen werden sich mit grösserer Sicherheit erfassen lassen.

Dass das Studium der hydatiformen Degeneration der Chorionzotten sowohl praktisches als auch theoretisches Interesse hat, braucht kaum betont zu werden. Auf der Seite der Praxis liegt die Frage, inwiefern die Erkrankung in der so sehr umstrittenen Aetiologie des Abortes eine Rolle spielt. Die theoretische Bedeutung beruht auf den Beziehungen der Degeneration zur klassischen Blasenmole, zur destrurierenden Mole und zum malignen Chorionepitheliom. Mit diesen Begriffen ist eine Reihe von Bildern gezeichnet, die allmählich ineinander überzugehen scheinen: am Anfang steht ein physiologisch hochwertiges normales Gewebe, am Ende eine Geschwulstbildung, die an Bösartigkeit kaum einer andern nachsteht.

So haben wir denn gerne die Gelegenheit ergriffen, die sich uns bot, ein operativ gewonnenes Chorion mit ausgedehnter hydatiformer Degeneration näher zu untersuchen und zu beschreiben.

Für die Ueberlassung des wertvollen Präparates sei Herrn Dr. Veillon, Chefarzt der Diakonissenanstalt in Riehen, auch an dieser Stelle bestens gedankt. Seinem Assistenten Herrn Dr. H. Mehlin, sind wir für die Mitteilung klinischer Daten zu Dank verpflichtet.

Das Ei stammt von einer 41 Jahre alten Frau, die nie ernstlich krank gewesen war. Sie hat drei Geburten erlebt; zur Zeit der letzten soll eine Nierenentzündung aufgetreten sein. Die vierte Gravidität musste wegen einer Struma, die schwere Kompressionserscheinungen machte, künstlich unterbrochen werden. Von ihr rührt das Material dieser Arbeit her.

Die letzte Periode war am 23. Juli 1927 aufgetreten. Am 20. August war die erste erwartete Periode ausgeblieben. Am 17. September die zweite. Am 20. September wurde die Sectio microcæsarea vorgenommen und die Tubensterilisation angeschlossen.

Zwischen dem Beginne der letzten Menses und der Gewinnung des Präparates waren 59 Tage vergangen, seit dem Ausbleiben der ersten Periode 31. Abnorme Befunde an den Genitalien konnten auch während der Operation nicht erhoben werden, insbesondere keine zystische Degeneration der Ovarien oder des Corpus luteum. Die Rekonvaleszenz verlief ungestört.

Das Ei wurde sofort nach der Entnahme aus dem Uterus in toto in eine reichliche Menge Pikrin - Formol - Eisessig nach Bouin eingelegt und gelangte kurz nach dem Eingriff in unsere Hände. Nach dem Eintreffen wurde die Flüssigkeit erneuert und der Embryo nach Eröffnung des Amnion separat aufgehoben.

Das Ei mit Einschluss der Zotten mass 6 : 4 : 4 cm. Er war bei der Herausnahme aus dem Uterus an zirkumskripter Stelle eröffnet worden, sodass die Fixierungsflüssigkeit eindringen konnte. Amnion, Nabelschnur und Dottersack zeigten makroskopisch nichts Auffallendes. In dem weiten Raum zwischen Chorion und Amnion waren Spuren eines mehr wolkigen als fädigen Materials nachweisbar, Reste des Magma reticulare.

Der Embryo, sicher lebensfrisch konserviert, wies in Bouin eine Scheitel-Steisslänge von knapp 24 mm auf. Er ist äusserlich vollkommen normal beschaffen. Unter den in den Normentafeln von Keibel abgebildeten Exemplaren steht er Nr. 76 am nächsten, einem Embryo von 22,5 mm aus der Sammlung Robert Meyer.

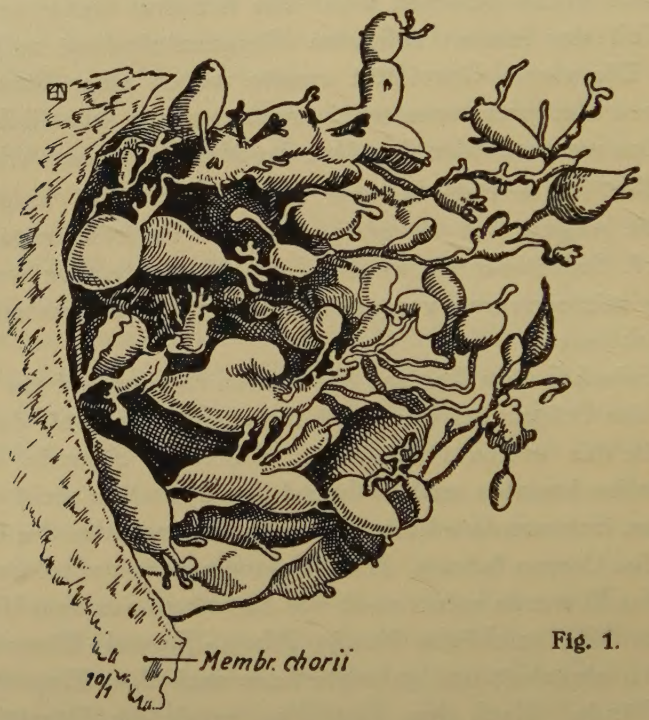

Fig. 1.

Von besonderem Interesse ist das Chorion. Um die gröberen Verhältnisse möglichst vollständig zu übersehen, haben wir an zahlreichen Stellen des Chorions kleine Partien der Membran mit den darauf sitzenden Zotten entnommen und in 20-prozentige nach Heringa und Berge hergestellte Gelatine eingeschlossen. Nach dem Erstarren derselben wurden die Stücke in Formol aufbewahrt. Bei auffallendem Lichte mit dem binokularen Mikroskope in dem glasklaren Einschlussmittel betrachtet, bieten diese Präparate Bilder dar wie Figur 1.

Das Chorion ist an seiner ganzen Oberfläche noch gleichmässig mit Zotten besetzt, die eine durchschnittliche Länge von ca. 5 mm aufweisen. Die Stelle des späteren Chorion læve ist noch nicht zu erkennen. Die meisten Zotten flottieren frei, andere sind durch geronnenes Blut und wohl auch durch Trophoblastreste mit den freien Enden unter sich verklebt. Decidua ist, soweit wir mikroskopisch untersucht haben, keine vorhanden.

Der auffallende Befund ist die Form der Zotten (Fig. 1). Auf den ersten Blick und ohne besondere Präparation fällt auf, dass viele von ihnen dicker und plumper sind als in der Norm und dass diese Eigentümlichkeit auf der Anwesenheit von massenhaften spindligen, auch zitronenförmigen und selbst kugeligen Auftreibungen beruht, die durch ganz dünne, nicht selten geradezu fädige Partien miteinander in Verbindung stehen. Die Zottenenden sind z. T. aufgetrieben, z. T. fadenförmig. Die Verdickungen sitzen regellos im Verlaufe der Zottenstämme, an den Verzweigungstellen und an den Zottenenden. Weniger diffus verteilt, sondern mehr gruppenweise (aber in mit Bezug auf das spätere Chorion laeve und frondosum nicht zu bezeichnender Lagerung) sitzen grössere, rundliche, bis 3,5 mm im Durchmesser haltende Blasen. Sie sind besonders scharf gegen die dünnen Partien abgesetzt und nehmen fast ausnahmslos das Ende von Zotten ein. An grösseren mit Alauncochenille durchgefärbten und in Balsam eingelegten Stücken fallen sie durch ihre Farbe auf, die deutlich blasser ist, als in der weniger schwer veränderten Umgebung. Die Verzweigungen der am stärksten befallenen Zotten sind minder reichlich, doch dürfte das darauf beruhen, dass durch die Auftreibung selbst die Astabgänge weiter auseinander gerückt wurden. Derartige Formationen bilden aber die Ausnahme, durchschnittlich bewegen sich die Dickenmasse nur bis ca. 2,5 mm aufwärts.

Nicht alle Zotten zeigen die beschriebenen Merkmale; zahlreiche sind vollkommen unauffällig, und kontinuierliche Uebergänge führen von ihnen bis zu den Veränderungen höch-

sten Grades. Eine besondere Lokalisation der Auftreibungen ist nicht namhaft zu machen. Sie finden sich überall, wenn auch an den einzelnen Stellen mit ungleicher Frequenz und in verschieden hochgradiger Ausbildung.

Die histologische Untersuchung wurde in der Hauptsache an Paraffinschnitten (Dicke 10—30 Mikren), zum Teil an kontinuierlichen Serien ausgeführt. Ein Teil des Materials ist nach Rabl in Alauncochenille durchgefärbt worden. Davon wurden einige Stücke eingebettet, von anderen wurden kleinere Partien teils wie oben beschrieben in Gelatine, teils in Balsam übergeführt. Die Schnitte wurden mit Gelatine aufgeklebt und verschiedenen Färbungen unterworfen: Haemalaun - Eosin, Haemalaun-Chromotrop, Mucikarmin-Orange, Haemalaun-Mucikarmin, «Azan» nach Heidenhain. Andere Blöcke wurden ungefärbt nach der Methode von Heringa und Berge in Gelatine eingebettet auf dem Gefriermikrotom geschnitten und mit Sudan und Haemalaun zum Nachweis von Fett gefärbt. Die Untersuchung auf Glykogen unterblieb, da die Fixierung nach Bouin kein zuverlässiges Resultat erwarten liess. Dagegen haben wir mit der Berlinerblaureaktion den Eisennachweis versucht, trotzdem wir uns sagen mussten, dass das stark essigsaure Fixierungsmittel keine günstige Vorbedingung dazu war. Der Erfolg war denn auch negativ.

Um keinerlei Täuschungen zum Opfer zu fallen, haben wir zum Vergleiche sicher normales ebenfalls operatives Material ähnlichen und gleichen Alters herangezogen und nach derselben Methode verarbeitet. Am ausgiebigsten ist das Chorion eines 22 mm langen Embryo (mit La 3) bezeichnet, benützt worden, sowie Präparate aus der Sammlung des anatomischen Institutes, Material aus dem 2. und 3. Monat der Gravidität.

Die Schnittpräparate machen im Uebersichtsbilde zunächst einen weniger abnormen Eindruck, als das Totalpräparat. Längs-, Quer- und Schrägschnitte durch Zottenstämme und Aeste treten uns in grosser Zahl entgegen, die wir als durchaus innerhalb der normalen Breite des Variierens bezeichnen müs-

sen. Daneben treffen wir aber auf Schnittflächen, die an ihrer Grösse erkennen lassen, dass die obere Grenze des Normalen erreicht ist und weiterhin solche, welche entschieden jenseits derselben liegen. Das sind die an den Totalpräparaten so auffallenden zitronen- und kugelförmigen Auftreibungen. Auch nach unten wird die Variationsbreite des Typischen überschritten: durch die dünnen Stiele, Verbindungsstücke und Ausläufer der grösseren Blasen. Die auffallendsten Bilder treten jedesmal an Stellen hervor, wo fädige Stiele in Verbindung mit ihren beerenförmigen Fortsetzungen getroffen sind. Wie schon am Totalpräparat, nur noch deutlicher, ist die Cochenillefärbung auch an den Schnitten verschieden intensiv. Besonders dunkel sind die dünnen Stiele, von mittlerer Tinktion die normalen Partien und blass die aufgetriebenen Strecken.

Der intervillöse Raum zeigt nichts besonderes, weder in bezug auf den Inhalt, noch auf die Weite. Doch dürfen wir darauf nur wenig Gewicht legen, weil ja die Zotten zumeist frei flottieren und nirgends durch Decidua, nur an wenigen Stellen durch Inseln von zelligem Trophoblast zusammen gehalten werden.

Untersuchen wir genauer, unter Heranziehung auch der Azanpräparate, so finden wir wieder alle Uebergänge vom Normalen zum Krankhaften. Die nicht verbreiterten Zotten weisen einen normalen Epithelmantel auf: Syncytium mit Bürstenbesatz und Zellschicht, wie wir sie zu sehen gewohnt sind und wie sie zum Beispiel H a p p e aus der klassischen Schule von Langhans mit unübertrefflicher Vollständigkeit und Präzision beschrieben hat. Auffallend dünne Partien weisen eine hohe Epithelschicht mit intensiv gefärbtem Plasma und dichtstehenden Kernen auf. Ferner sind sie durch eine Unzahl von länglichen, meist gebogenen syncytialen Sprossen ausgezeichnet. Das ist namentlich an ganzen Zotten zu sehen, die gefärbt in Balsam eingeschlossen wurden. In den Schnitten, besonders in den dünnen, sind viele dieser Sprossen vom Stamm getrennt und liegen scheinbar frei im intervillösen Raum. Stellen besonders starker syncytialer

Wucherung an den Zottenenden und in Kontakt und teilweiser Vermischung mit zelligem Trophoblast weisen die grossen und reichlichen Vakuolenbildungen auf, die uns auch vom normalen Chorion gleichen und jüngeren Alters her bekannt sind.

Mit der Grössenzunahme der Zotten nimmt die Dicke des Epithelmantels ab, sodass wir sagen können, er ist umgekehrt proportional der Zottengrösse. An exquisit pathologischen Stellen ist er fast endothelartig, die beiden Schichten sind nicht mehr erkennbar und die ovalen Kerne, häufig besonders blass gefärbt (aber nicht etwa nekrotisch!), liegen weit auseinander in Abständen, die das vier- bis fünffache ihrer Länge betragen und sind mit den langen Achsen der Zottenoberfläche parallel eingestellt. Syncytiale Sprossen sind spärlich und fehlen den stärksten Auftreibungen ganz. Vom Bürstenbesatz ist nichts zu sehen.

Das Stroma der Zotten von normalen Dimensionen ist ebenfalls normal. Das Bindegewebe ist in den Stämmen deutlich lamellös, in den Zweigen typisch embryonal-gallertig. Seine Zellen zeigen die typischen vielfach beschriebenen Formen und sind, mit normalem Materiale verglichen, weder vermehrt noch vermindert. Sehr schön sind die sog. Hofbauer'schen Zellen zu sehen und ihre Abstammung von gewöhnlichen Bindegewebszellen ist mit Sicherheit zu verfolgen. Ausgeprägte Formen sind fast kreisrund, ohne Ausläufer, mit etwas exzentrisch gelegenem und gelegentlich doppeltem Kern. Sie enthalten zahlreiche Vakoulen im Plasma. An diese typischen Elemente schliessen sich zunächst solche mit wenigen plumpen Fortsätzen, dann andere mit zahlreicheren und längeren Ausläufern und unregelmässigerem Zelleib, schliesslich solche, die sich von den gewöhnlichen Bindegewebszellen nur noch durch den Besitz weniger kleiner Vakuolen unterscheiden. Je stärker die Zotten verdickt sind, um so weiter liegen die Bindegewebszellen auseinander, um so kleiner ist auch ihr protoplasmatischer Körper. In den grössten Blasen fehlen sie mit Ausnahme einer Zone unter dem Epithel fast ganz. Besondere Zellformen habe

ich auch in den am stärksten veränderten Partien nicht auffinden können. Hofbauer'sche Zellen sind relativ gleich häufig, wie in den normalen Zotten, auch ihre Grösse ist unverändert. Ob die Hofbauer'schen Zellen mit den Chaletzky-Neumann'schen identisch sind, kann ich nicht entscheiden. Ich möchte die Frage deshalb offen lassen, weil Neumann in seiner Beschreibung mehr auf die Grösse, Hofbauer aber auf die Vakuolen hinweist. Den zelligen Elementen proportional nimmt auch die Grundsubstanz mit der Grösse der Zotten ab, bis schliesslich das Innere der grössten nur noch von wenigen Septen durchzogen wird oder auch nur noch einen einzigen von wolkiger Substanz erfüllten Hohlraum darstellt. In solchen Fällen scheint alles Bindegewebe nach der Peripherie verdrängt zu sein und bildet dort eine zusammenhängende, allerdings nicht verdichtete Schicht unter dem Epithelmantel. Die in den Azanpräparaten hervortretenden Lamellen liegen zur Zottenoberfläche konzentrisch.

Die Blutgefässe sind im allgemeinen reichlich, von normaler Beschaffenheit der Wand und vielfach mit kernhaltigen roten Blutkörperchen des Fetus auffallend prall gefüllt. Diese letzte Bemerkung gilt auch für die Gefässe der Nabelschnur. Ich wage aber nicht, daraus den Schluss auf einen Stauungszustand irgendwelcher Natur zu ziehen, denn allzuviele Zufälligkeiten bei der Herausnahme des Eies aus dem Uterus und beim Absterben des Fetus können die Blutverteilung im Präparat beeinflussen. Verluste von fetalem Blut sind während der Gewinnung des Materials wohl nur in ganz geringem Grade eingetreten. Das beweist die fast vollständige Abwesenheit von Extravasaten in den Schnitten. Mit fortschreitender Auftreibung der Zotten gehen die Gefässe zurück, um in den grössten Blasen fast völlig zu fehlen.

Irgendwelche abnorme Zellwucherungen im Epithel und im Stroma sind nicht nachzuweisen. Im Gegenteil, nach dem was oben gesagt wurde, ist die Vitalität des Epithels eher herabgesetzt und zwar umsomehr, je grösser die Blasen sind.

Denn die Epitheldecke ist nicht der Aufblähung der Zotten entsprechend gewachsen, sondern sie ist einfach gedehnt und dementsprechend verdünnt worden. Die Kerne mussten dabei auseinander rücken. Das gleiche gilt für das Stroma: auch hier nicht Vermehrung, sondern Auseinanderdrängung offenbar durch flüssige, aber durch die angewandten Färbungen nicht näher charakterisierbare Substanz.

Die Membrana chorii ist eher dünn zu nennen im Vergleich mit den anderen zur Kontrolle untersuchten Objekten. Doch ist ein sicheres Urteil nicht leicht zu fällen, wenn man einerseits bedenkt wie schwer es ist, die Membran auf grössere Strecken wirklich senkrecht zu schneiden und wenn man sich vergegenwärtigt, wie unscharf die Platte nach innen (gegen das Exocoelom) begrenzt ist. Die Struktur der Membran bietet nichts Aussergewöhnliches dar: parallel geschichtete Bindegewebsplatten mit länglichen Zellkernen, dazu eine weder vermehrte noch verminderte Zahl von Blutgefässen, die nur normale Erythroblasten enthalten und vielfach strotzend mit ihnen gefüllt sind. Die Gefässwände bestehen im wesentlichen aus Endothel; eine Beteiligung des Bindegewebes an ihrem Aufbau ist kaum angedeutet.

Die Fettfärbung mit Sudan ist positiv ausgefallen im Syncytium und in den syncytialen Sprossen der normalen Zotten, negativ oder doch beinahe so im Epithel der grösseren Blasen. Am reichlichsten findet es sich intrazellulär in Form von grossen und kleinen Kugeln in den Säulen und Inseln des Trophoblastes. Einige und zwar auffallend grosse Fettkugeln liegen im intervillösen Raum. Das Stroma der Zotten wurde an allen Präparaten mit Ausnahme sehr vereinzelter Kügelchen in Bindegewebszellen fettfrei gefunden.

Schleim liess sich mit Mucikarmin nirgends mit Sicherheit nachweisen, sicher abwesend ist diese Substanz im Epithel und im Stroma der Zotten, selbst in den grössten blasig aufgetriebenen Gebilden. Am stärksten hat das Placentarfibrin, das übrigens in normaler Menge vorhanden ist, die Färbung ange-

nommen. Aber auch dieses weist nicht die intensive Tinktion auf, die wir z. B. von den Becherzellen her zu sehen gewohnt sind.

Fassen wir den Befund kurz zusammen, so handelt es sich bei einem operativ gewonnenen Chorion mit normaler Frucht an der Grenze zwischen dem zweiten und dritten Monat um teilweise Degeneration der Zotten in Form von ziemlich zirkumskripten Auftreibungen, die durch fadenförmige Partien verbunden sind. Histologisch ist Auflockerung des Stromas und teilweise Verdrängung der Flüssigkeit sowie Reduktion der Gefässe nachweisbar. Das Zottenepithel ist in den erkrankten Partien stark verdünnt, abnorme Zellformen oder Wucherungen irgendwelcher Art sind nicht vorhanden. Die Schleimreaktion mit Mucikarmin ist negativ. Fett ist im Syncytium normaler Zotten nachzuweisen; es fehlt in den Blasen und in dem gesamten Stroma.

Aus unserer Beschreibung folgt ohne weiteres, dass wir das Bild in voller Entwicklung vor uns haben, das nicht selten als «partielle» Blasenmole beschrieben worden ist. Wir wollen im Anschluss an Meyer die Bezeichnung «hydatiforme Degeneration» annehmen und geben damit zu verstehen, dass es sich nach unserer Auffassung um eine Erkrankung handelt, für die Beziehungen zur klassischen Blasenmole anzunehmen sehr nahe liegt, wenn auch nicht alle bei jener erhobenen Befunde gegenwärtig sind. Wir kommen zu dieser Auffassung hauptsächlich auf Grund des histologischen Befundes an den aufgetriebenen Zotten. Nicht nur äusserlich sind sie gewissermassen Molenbeeren en miniature, auch im Innern sind sie entsprechend gestaltet. Enthalten sie doch grössere flüssigkeitführende Räume, in deren Umgebung das Bindegewebe gegen die Zottenoberfläche verdrängt ist. Dazu kommt der Befund völligen Mangels oder doch starken Zurücktretens der Gefässe. Abwesend sind allerdings jegliche Zeichen von aktiver Wucherung. Der ganze Prozess, der der Veränderung zu Grunde liegt, ist ausgesprochen regressiv, auch im Epithel.

Wir glauben nicht, dass unser Präparat von irgend einem Untersucher als normal bezeichnet werden könnte. Kein Autor hat je ein ähnlich ausgesprochenes Bild als normal beschrieben, trotzdem viele dafür eintreten, dass nicht nur Plumpheit im allgemeinen, sondern auch starke Unregelmässigkeit in der Dicke für junge Chorionzotten charakteristisch sei. Mikroskopische Befunde wie die unsrigen sind aber im Zusammenhang mit dieser Auffassung nie gegeben worden. Neben Grosser sei Langhans und seine Schule zitiert. Langhans weist schon 1877 darauf hin, dass die definitive Regelmässigkeit der Zottenform erst in der Mitte der Schwangerschaft erreicht wird. Vorher ist die Dicke bedeutender und unregelmässig, zahlreiche Verbreiterungen sind die Regel und zwar sowohl im Verlaufe der Zottenstämme als auch ganz besonders an den Teilungsstellen und an den Zottenenden. Eine Grenze gegen das Pathologische ist nicht abzustecken, jedenfalls muss sie sehr weit gezogen werden. Bei gleich alten Stadien kann der Befund verschieden stark ausgeprägt sein. Pathologisch ist er nur in der zweiten Schwangerschaftshälfte. Langhans fährt dann fort: «Die Angabe, dass die Traubenmole gerade in jüngeren Eiern sehr häufig sei, mag auf unrichtiger Würdigung des Befundes (an den Chorionzotten) beruhen».

Sehr wichtig zum Verständnis der Langhans'schen Angaben ist die Abbildung, die er auf Tafel 7 Fig. 3 seiner Abhandlung gibt. Wer sie mit der unsrigen vergleicht, wird ohne weiteres den grossen Unterschied feststellen können. Es ist übrigens bemerkenswert, dass die auffallenden jugendlichen Zottenformen nur selten der Gegenstand eingehender Studien gewesen sind. So finden wir zwar das Bild in grösseren Monographien und in Handbüchern vielfach erwähnt, aber nur kurz und ohne eingehende histologische Analyse. Auch Happe weist darauf hin, aber in direktem Anschluss an Langhans, aus dessen Schule er stammt. Auf Grund der Arbeit von Hinselmann 1921 muss man wohl annehmen, dass sich nach Happe 1907 niemand mehr in grösserem Masstabe mit der Frage beschäf-

tigt hat. Wichtig ist auch, dass die Befunde wohl ziemlich ausschliesslich an Aborten erhoben worden sind und schon deshalb nicht ohne weiteres als frei von primären und sekundären Veränderungen betrachtet werden dürfen.

Den Auffassungen der Langhans'schen Schule entgegengesetzt sind Angaben wie die von Müller, um wiederum auf die ältere Zeit zurückzugreifen. Müller betrachtet schon geringe Grade von Blasenbildung an den Zotten als pathologisch und, wie die anderen Autoren, als häufig bei Aborten. Gleicher Meinung ist Hitschmann; er betont aber die Unterschiede gegenüber typischen Molen.

Liest man die einschlägigen Arbeiten aufmerksam durch, so erhält man den Eindruck, den Autoren habe wenigstens dem Grade der Veränderung nach ungleiches Material vorgelegen. Langhans und seine Schüler dürften noch normale oder fast normale Präparate gesehen haben, Müller und andere dagegen höhere Grade der Degeneration. Müller spricht auch ausdrücklich von Blasenbildung. Für uns sind diese Feststellungen wichtig, weil sie einen Beweis für die Existenz fliessender Uebergänge abgeben.

Weitaus das grösste Abortmaterial, das auf hydatiforme Degeneration untersucht worden ist, hatten Meyer und Mall in Händen in Gestalt der embryologischen Sammlung des Carnegie-Institutes. Die Autoren haben aber bis jetzt nur über die Fälle berichtet, die nach den Befunden am Embryo (Missbildungen, frühzeitiger Tod) als pathologisch klassiert sind. Auf Grund dieser Auslese glauben sie, die hydatiforme Degeneration als die häufigste Erkrankung des Eies bezeichnen zu können. Meyer betont jedoch ausdrücklich, dass er die Frequenz der Veränderung bei normalem Embryo nicht kenne, sie aber für weit geringer halte. Immerhin schreibt er ihr ganz allgemein eine grosse Bedeutung in der Aetiologie des Abortes zu.

Ueber die Pathogenese des Leidens wagen wir auf Grund unseres vereinzelten Falles weder Hypothesen aufzustellen,

noch uns mit Entschiedenheit für eine der schon bestehenden auszusprechen. Die heutzutage geläufigste Auffassung, die auch von Mall und Meyer geteilt wird, stellt Gefässveränderungen und Zirkulationsstörungen in den Vordergrund. Abnorme Quellbarkeit des Bindegewebes, Verflüssigung und Hohlraumbildung können in unserem Falle ebensogut primär sein. Der Schwund der Gefässe wäre dann eine Folge davon. Das Zottenepithel ist sicher nur sekundär, durch die Ueberdehnung, beteiligt. Die Abwesenheit von Schleim in unserem Falle bestätigt lediglich die allgemein akzeptierte Angabe, dass diese Substanz nicht regelmässig und nie in grossen Mengen auftritt. Unser Befund an den Sudanpräparaten steht noch zu vereinzelt da, um eine Verwertung zuzulassen. Auffallend scheint uns die starke Infiltration der Zellsäulen und -Nester im Gegensatz zu dem geringen Fettgehalt des Zottenepithels und der sozusagen gänzlichen Fettlosigkeit des Stromas. Am erstgenannten Orte dürfte es sich nicht um resorbiertes, sondern um in loco entstandenes Fett handeln; im Bereiche der Blasen ist die Resorption sicher herabgesetzt, was durch die Fettlosigkeit des Epithels bewiesen wird. Untersuchungen auf Fett, Glykogen und Eisen sollten namentlich an degeneriertem Material, aber auch an normalen Chorion jeden Alters im Anschluss an die schönen Arbeiten von Hofbauer erneut angestellt werden, bis die Schwankungen innerhalb des Normalen in ihrer ganzen Breite bekannt sind und das Pathologische sich klar abhebt.

Auch die Aetiologie unseres Falles können wir nicht näher beleuchten. Da cystische Erkrankung der Ovarien oder des Corpus luteum, wie sie bei Molen mehrfach gefunden wurde, bei unserer Patientin nicht vorlagen, ist ein Allgemeinleiden des Genitalsystems im Sinne generalisierter Neigung zu Cystenbildung abzulehnen. Im Fetus kann der Grund der Degeneration nicht wohl gesucht werden, weil er normal ist. Eine toxische Schädigung (was auch für andere Fälle schon erwogen worden ist) müsste entweder von der Struma ausgegangen sein,

welche die Indikation zur Operation abgegeben hat, oder dann von der früher durchgemachten Nephritis, für deren Fortbestehen in der letzten Gravidität allerdings keine Anhaltspunkte vorliegen. Ausschliessen können wir eine derartige Aetiologie natürlich nicht mit Sicherheit, doch wäre mit ihrer Annahme auch nichts gewonnen, so lange wir die Noxe in ihrer Natur und Wirkungsweise nicht näher umschreiben können. Es bliebe somit die Möglichkeit, in der Decidua den Grund der Erkrankung zu suchen. Trotzdem wir auch dafür in unserem Material keinen Anhaltspunkt haben — die Decidua konnte nicht untersucht werden —, neigen wir am ehesten zu einer derartigen Auffassung und zwar deshalb, weil Mall und Meyer an ihrem Material bei tubaren Graviditäten die hydatiforme Degeneration viel häufiger gesehen haben, als bei uterinen. Das legt doch sicher den Gedanken nahe, dass dem Implantationsboden des Eies wenn nicht eine kausale, so doch eine mitbedingende Rolle bei der Genese der Erkrankung zukommt. Das schliesst natürlich eine gleichsinnige Beteiligung von Seiten der ausserembryonalen Stützsubstanz nicht aus. Das angioblastische Gewebe heranzuziehen, halten wir nicht für geraten, weil nur Teile desselben in Betracht kommen könnten. Eher noch wäre an den Trophoblasten und seine Abkömmlinge zu denken, weil sich dieser in frühester Zeit, vielleicht schon bei der ersten Furchungsteilung, vom übrigen Keim lostrennt.

LITERATUR

1. *Essen-Möller:* Studien über Blasenmolen. Wiesbaden (Bergmann). 1912.
2. *Grosser O.:* Entwicklungsgeschichte des Menschen und Plazentation. In: *Halban und Seitz,* Biologie und Pathologie des Weibes. Band 6, Teil I. 1924.
3. *Happe H.:* Beobachtungen an Eihäuten junger menschlicher Eier. Anatomische Hefte 32. 1907.
4. *Hinselmann H.:* Zur Theorie der Blasenmole. Arch. f. Gyn. 114. 1920.
5. *Hinselmann H.:* Proliferatorische Vorgänge im Innern von Blasenmolenzotten. Z. f. Geb. 83. 1921.
6. *Hitschmann:* Blasenmole. In: *Halban und Seitz,* Biol. und Pathol. des Weibes.
7. *Hofbauer J.:* Die menschliche Plazenta als Assimilationsorgan. Volkmanns Sammlung klin. Vorträge 454. 1907.
8. *Hofbauer J.:* Die Fettresorption der Chorionzotten. Sitzber. der Wiener Akademie 112. III.
9. *Kossmann R.:* Zur Geschichte der Traubenmole. Arch. f. Gyn. 62. 1901.
10. *Langhans Th.:* Untersuchungen über die menschliche Placenta. Arch. f. Anat. und Entwg. 1877.
11. *Mall F. P. und Meyer A. W.:* Studies on abortuses: a survey of pathologic ova in the Carnegie Embryological Collection. Contrib. to Embr. 12, Nr. 56, 1921.
12. *Meyer A. W.:* Hydatiforme Degeneration in tubal and uterine pregnancy. Contr. to Embryol. Vol. 9 Nr. 40. 1920.
13. *Müller H.:* Abhandlung über den Bau der Molen. Habilitationsschrift Würzburg. 1847.
14. *Weiss S.:* Vergleich der Neumann'schen Zellen in den Blasenmolenzotten mit den Hofbauer'schen Zellen in den normalen Zotten. Diss. Bonn. 1920.